

**Andrzej Cieszanowski**

SP CSK, II Zakład Radiologii Klinicznej, Warszawski Uniwersytet Medyczny

# Zastosowanie badania rezonansu magnetycznego w onkologii

The use of magnetic resonance imaging in oncology

## Adres do korespondencji:

Dr hab. n. med. Andrzej Cieszanowski  
 II Zakład Radiologii Klinicznej  
 Warszawski Uniwersytet Medyczny  
 ul. Banacha 1A, 02-097 Warszawa  
 Tel.: +48 (22) 599 23 00  
 e-mail: andrzej.cieszanowski@wum.edu.pl

## STRESZCZENIE

Badanie rezonansem magnetycznym (MR) jest metodą o coraz większej dostępności, powszechnie stosowaną również w diagnostyce pacjentów onkologicznych. Rozwój techniki MR, do jakiego doszło w ostatnich latach, przyczynił się zarówno do zwiększenia czułości metody w wykrywaniu zmian nowotworowych, jak i do poszerzenia wskazań do jej stosowania w tej grupie chorych. W artykule przedstawiono spektrum zastosowań MR w diagnostyce nowotworów ze szczególnym uwzględnieniem nowych technik wprowadzonych w ostatnim czasie do obrazowania.

**Słowa kluczowe:** rezonans magnetyczny, obrazy zależne od dyfuzji, diagnostyka obrazowa w onkologii, przerzuty do wątroby, badanie MR całego ciała

## ABSTRACT

Magnetic resonance imaging (MRI) is nowadays increasingly used and widely applied also in oncology patients. The recent advances in MRI technology, resulted in both increased sensitivity of this technique in diagnosing neoplastic lesions and broadening of its applications in this group of patients. This article presents utilization of MRI in diagnosis of neoplasms, with particular emphasis on new techniques introduced in recent years.

**Key words:** MR imaging, diffusion-weighted imaging, oncologic imaging, liver metastases, whole-body MRI

Onkologia w Praktyce Klinicznej  
 2013, tom 9, nr 2, 60–69  
 Copyright © 2013 Via Medica  
 ISSN 1734–3542  
 www.opk.viamedica.pl

Onkol. Prak. Klin. 2013; 9, 2: 60–69

## Wstęp

W pierwszym okresie obrazowania metodą rezonansu magnetycznego (MR, *magnetic resonance*) wskazania do wykonania tego badania obejmowały głównie diagnostykę ośrodkowego układu nerwowego (mózg i rdzeń kręgowy), narządów głowy i szyi, układu kostno-stawowego. Te narządy łatwo utrzymać w bezruchu, są stosunkowo mało podatne na artefakty ruchowe, będące jednym z głównych czynników pogarszających jakość badania MR. Ostatnio doszło do znaczącego postępu w technologii MR polegającego między innymi na wprowadzeniu do użytku systemów dysponujących silnymi gradientami pola magnetycznego, o krótkim czasie narastania, techniki obrazowania równoległego, poprawy jednorodności pola magnetycznego w aparatach MR oraz cewek wielokanałowych. Te udoskonalenia pozwoliły na upowszechnienie takich technik

obrazowania, jak sekwencje 3D echa gradientowego (3D T1 GRE, *gradient recalled echo*), sekwencje stanu zrównoważonego (*true-FISP, true fast imaging with steady state free precession, balanced FFE, FIESTA*) czy obrazowanie dyfuzyjne (DWI, *diffusion weighted imaging*) za pomocą sekwencji echa planarnego (EPI, *echo planar imaging*) w diagnostyce schorzeń jamy brzusznej [1].

Nowe techniki obrazowania MR pozwalają na skrócenie czasu akwizycji do kilku, kilkunastu sekund i na znaczną redukcję artefaktów ruchowych (m.in. oddechowych, związanych z pracą serca, pulsacyjnych — od naczyń). Dzięki temu możliwe stało się uzyskiwanie dobrych jakościowo obrazów narządów jamy brzusznej, serca, płuc, śródpiersia i naczyń.

W porównaniu z innymi badaniami obrazowymi MR jest metodą kompleksową: umożliwia ocenę wielu różnorodnych parametrów, pozwala również na ocenę

zarówno strukturalną (morfologiczną), jak i czynnościową. Ocena strukturalna opiera się na:

- analizie sygnału w obrazach T1- i T2-zależnych;
  - ocenie wzmocnienia kontrastowego (nie tylko po podaniu tradycyjnych związków kontrastowych przestrzeni zewnątrzkomórkowej, analogicznych do stosowanych w tomografii komputerowej, ale również przy użyciu swoistych kontrastów o powinowactwie do komórki wątrobowej czy układu siateczkowo-śródbłonkowego);
  - wykrywaniu obecności tkanki tłuszczowej (sekwencje z saturacją sygnału tkanki tłuszczowej) lub żelaza [np. hemosyderyny w krwiakach — sekwencje T2\*, badanie podatności magnetycznej (SWI, *susceptibility weighted imaging*)].
- Do zastosowań czynnościowych MR zalicza się:
- DWI;
  - obrazowanie perfuzyjne (PWI, *perfusion weighted imaging*);
  - czynnościowy rezonans magnetyczny (fMRI, *functional magnetic resonance imaging*);
  - ocenę prędkości przepływu (m.in. krwi w naczyniach, płynu mózgowo-rdzeniowego przez wodociąg);
  - spektroskopię MR (MRS, *magnetic resonance spectroscopy*) umożliwiającą ocenę rozkładu wybranych metabolitów w tkankach (w technice 2D lub 3D).

Diagnostyka czynnościowa umożliwia analizę różnorodnych parametrów, często niemożliwych do oceny za pomocą innych metod diagnostycznych.

Wprowadzone do obrazowania MR kilka lat temu sekwencje zależne od dyfuzji (DWI) pozwalają na ocenę dyfuzji cząsteczek wody w przestrzeni pozanaczyniowej (głównie zewnątrzkomórkowej). Czynniki wpływające na zmniejszenie przestrzeni zewnątrzkomórkowej, takie jak zwiększona liczba komórek, obrzęk komórkowy, neoangiogeneza, martwica czy rozplem tkanki łącznej, prowadzą do ograniczenia w dyfuzji w tej przestrzeni. Dzieje się tak w wielu chorobach, również w nowotworach (zwłaszcza w guzach bogato-komórkowych). Cechują się one względnie ograniczoną dyfuzją (w stosunku do prawidłowego narządu), czego wyrazem są niskie wartości pozornego współczynnika dyfuzji (ADC, *apparent diffusion coefficient*) [1]. Obrazowanie dyfuzyjne jest coraz powszechniej stosowane w diagnostyce onkologicznej, zarówno w celu wykrycia nieprawidłowych ognisk w różnych narządach, jak i do różnicowania zmian łagodnych i złośliwych. Duże nadzieje budzi zastosowanie obrazowania dyfuzyjnego w ocenie odpowiedzi zmian nowotworowych na zastosowaną terapię.

Rezonans magnetyczny, w porównaniu z drugą powszechnie stosowaną metodą obrazowania warstwowego — tomografią komputerową (TK) — cechuje się nieco niższą rozdzielczością przestrzenną i większą podatnością na artefakty ruchowe. Rezonans magnetyczny przewyższa natomiast TK w aspekcie

kontrastu tkankowego (np. kontrastu między tkanką prawidłową a nowotworową), co nierzadko umożliwia identyfikację guzów niewidocznych w innych badaniach obrazowych.

W niniejszej pracy przedstawiono przykłady zastosowania MR w diagnostyce chorób nowotworowych ze szczególnym uwzględnieniem nowych technik. Ze względu na ograniczone ramy artykułu omówiono rolę MR w diagnostyce nowotworów ośrodkowego układu nerwowego, wątroby, trzustki, jelit, nadnerczy, miednicy żeńskiej oraz badanie MR całego ciała.

## Nowotwory ośrodkowego układu nerwowego

Badanie MR umożliwia skuteczne wykrywanie, różnicowanie oraz przedoperacyjną ocenę guzów mózgu z uwzględnieniem ich zaawansowania miejscowego, stosunku do szlaków istoty białej (traktografia MR) i ważnych ośrodków korowych (fMRI). Rutynowe badanie MR u chorego z guzem mózgu uwzględnia ocenę strukturalną (opartą na obrazach T1-, T2-zależnych i ocenie patologicznego wzmocnienia kontrastowego) oraz obrazowanie dyfuzyjne. W zależności od wskazań badanie może być poszerzone o obrazowanie perfuzyjne, spektroskopowe, traktograficzne lub czynnościowe. Skojarzona ocena danych uzyskanych za pomocą tych technik pozwala nie tylko na ocenę charakteru guza i jego miejscowego zaawansowania, ale i stosunku nowotworu do szlaków istoty białej i ośrodków korowych odpowiedzialnych między innymi za ruch, mowę, słuch i wzrok. Umożliwia to optymalne zaplanowanie terapii i pozwala neurochirurgowi na zminimalizowanie uszkodzeń istotnych szlaków istoty białej i ośrodków korowych [2, 3].

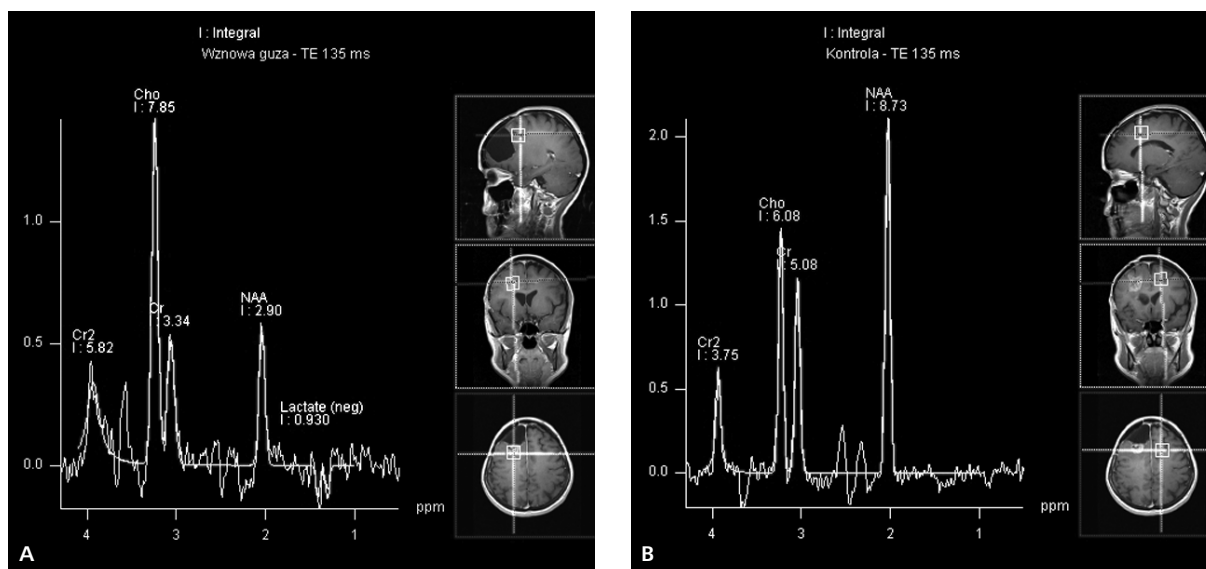
Najważniejszą zaletą DWI jest możliwość pewnego rozpoznania świeżego udaru mózgu mogącego niekiedy imitować guz mózgu w obrazach strukturalnych. W tabeli 1 przedstawiono inne zmiany o podobnym obrazie morfologicznym, w których różnicowaniu przydatna jest technika DWI.

Innym zastosowaniem techniki dyfuzyjnej jest obrazowanie metodą tensora dyfuzji (DTI, *diffusion tensor imaging*) pozwalające na mapowanie przebiegu włókien istoty białej. Obrazy DTI umożliwiają neurochirurgowi zaplanowanie zabiegu operacyjnego (np. usunięcia guza mózgu) w taki sposób, aby ominąć szlaki istoty białej.

Protonowa spektroskopia rezonansu magnetycznego (MRS, *magnetic resonance spectroscopy*) pozwala na nieinwazyjne badanie składu chemicznego mózgu. Metoda ta umożliwia ocenę stężenia niektórych metabolitów, takich jak N-acetyloasparaginiana (NAA), cholina, mleczany, kreatyna, mioinozytol czy alanina. W zmianach nowotworowych w mózgu najczęściej dochodzi

Tabela 1. Zastosowanie obrazowania dyfuzyjnego w różnicowaniu zmian ogniskowych w mózgu

Zmiany mające niekiedy podobny obraz morfologiczny	Zmiana wykazująca ograniczenie dyfuzji	Zmiana niewykazująca zazwyczaj ograniczenia dyfuzji
Udar vs guz	Udar	Guz
Epidermoid vs torbiel pajęczynówki	Epidermoid	Torbiel pajęczynówki
Ropień vs guz z rozpadem	Ropień	Guz z rozpadem
Chłoniak vs glejak	Chłoniak	Glejak
Oponiak złośliwy vs oponiak łagodny	Oponiak złośliwy	Oponiak łagodny



Rycina 1. Pacjentka w wieku 38 lat po operacji glejaka prawego płata czołowego i radioterapii. Spektroskopia rezonansu magnetycznego (MR). Badanie z okolicy łoża pooperacyjnej (A) wykazało znacznie podwyższone stężenie choliny w porównaniu z obszarem kontrolnym (B). Oprócz tego wyraźne widoczne jest obniżenie stężenia N-acetyloasparagianu (NAA) w porównaniu z obszarem kontrolnym. Te cechy są charakterystyczne dla odrostu guza, który w tym przypadku nie był widoczny w morfologicznych obrazach MR

do znaczącego zwiększenia stosunku choliny (marker złośliwości, związany z podziałami komórkowymi) do kreatyny, obniżenia stężenia NAA i podwyższenia stężenia mleczanów (nieswoisty marker metabolizmu bez-tlenowego; ich stężenie zwiększa się również w udarze mózgu). Spektroskopię MR najczęściej wykorzystuje się w różnicowaniu między pooperacyjnym odrostem guza a wyglądającymi zazwyczaj podobnie nienowotworowymi zmianami pooperacyjnymi lub popromiennymi. Badanie MRS umożliwia również odróżnienie guzów mózgu od takich zmian, jak udar, ropień lub duże, nietypowe ogniska demielinizacyjne. Technika ta może być również pomocna w określaniu stopnia złośliwości nowotworów mózgu [3] (ryc. 1 A, B).

Badanie metodą czynnościowego rezonansu magnetycznego opiera się na zjawisku zwiększonego przepływu krwi przez aktywne obszary mózgu, który dzięki odmien-nym właściwościom magnetycznym oksyhemoglobiny (która jest dimagnetykiem) i deoksyhemoglobiny (która

jest paramagnetykiem) może być wykryty za pomocą tech-niki BOLD (*blood oxygen level dependent*). Obecnie fMRI stał się najpopularniejszą metodą badania aktywności mózgu. Przedoperacyjne badanie fMRI chorych z guzami mózgu pozwala na identyfikację ważnych, znajdujących się w sąsiedztwie guza ośrodków korowych (najczęściej ruchowo-czuciowych i mowy), a także na określenie możliwości przeprowadzenia całkowitej resekcji, oceny ryzyka pooperacyjnego i przypuszczalnego deficytu neurologicznego. Analiza tych czynników umożliwia podjęcie racjonalnej decyzji terapeutycznej przez neurochirurga, optymalne zaplanowanie zabiegu i oszczędność ważnych ośrodków korowych („elokwentnych”) [4].

W obrazowaniu nowotworów kanału kręgowego MR tradycyjnie pozwala na dokładną ocenę strukturalną zmian, określenie ich stosunku do kanału kręgowego, worka oponowego (guzy zewnątrz- i wewnątrzoponowe) i rdzenia kręgowego (guzy zewnątrz- i śródrzeniowe). Obecnie za pomocą obrazowania metodą tensora dyfuzji

(DTI) możliwa jest również ocena stosunku guza do szlaków istoty białej.

## Nowotwory wątroby

W ostatnim dziesięcioleciu rezonans magnetyczny stał się wiodącą metodą wykorzystywaną do wykrywania, różnicowania i przedoperacyjnej oceny zmian ogniskowych w wątrobie. Wyniki większości opublikowanych prac porównujących skuteczność diagnostyczną TK i MR w wykrywaniu zmian ogniskowych w wątrobie wskazują na zbliżoną czułość obu metod lub niewielką przewagę badania MR, zwłaszcza uwzględniającego DWI oraz wzmocnienie kontrastowe (związkami hepatotropowymi lub o powinowactwie do układu siateczkowo-śródbłonkowego) [5, 6]. Tak więc gdy istotna jest ocena liczby, wielkości i umiejscowienia zmian w wątrobie (np. w diagnostyce zmian wtórnych), wykonanie któregośkolwiek z tych badań jest uzasadnione [7].

Niewątpliwą przewagą badania MR nad TK jest natomiast znacząco wyższa swoistość rezonansu magnetycznego w ocenie charakteru uwidocznionych zmian [5, 7, 8]. Uważa się, że w przypadku wykrycia zmiany ogniskowej w tym narządzie (np. w badaniu ultrasonograficznym) właściwym postępowaniem jest skierowanie pacjenta na MR, a nie na TK, która cechuje się gorszą zdolnością do różnicowania guzów wątroby i naraża pacjenta na szkodliwe promieniowanie jonizujące.

Ocena charakteru guzów wątroby w TK opiera się głównie na analizie ich wzmocnienia kontrastowego w badaniu dynamicznym, podczas gdy badanie MR, oprócz oceny dynamiki wzmocnienia kontrastowego (nieco lepszej niż w TK ze względu na zobrazowanie większej liczby faz wzmocnienia kontrastowego), pozwala na uzyskanie informacji niedostępnych w TK, takich jak sygnał zmian w obrazach T1- i T2-zależnych, dyfuzja wody w tych zmianach lub obecność w nich czynnych komórek wątrobowych (w badaniu z użyciem kontrastu hepatotropowego) (tab. 2–4). Również identyfikacja tkanki tłuszczowej, która jest możliwa także w TK, jest skuteczniejsza w badaniu MR. Łączna analiza tych parametrów pozwala trafniej różnicować guzy wątroby.

Stosowane od kilku lat obrazowanie dyfuzyjne jest obecnie uznawane za najskuteczniejszą metodę nieinwazyjnego wykrywania guzów wątroby [5, 7, 8]. Technika DWI jest również przydatna w ocenie charakteru uwidocznionych zmian [7, 8]. W tym celu stosuje się zarówno metody analizy jakościowej (opartej na wizualnej ocenie uzyskanych obrazów), jak i analizy ilościowej (opartej na wyliczonych wartościach ADC). Wyniki większości opublikowanych prac są obiecujące, wykazują bowiem znamienne różnice między wyższymi średnimi wartościami ADC zmian łagodnych a niższymi średnimi wartościami ADC guzów złośliwych [7, 8]. Po-

**Tabela 2. Zmiany w wątrobie o charakterystycznym sygnale w obrazach T1- i T2-zależnych**

Zmiany hiperintensywne w obrazach T1-zależnych
Przerzuty czerniaka
Przerzuty guzów śluzowych
Guzek dysplastyczny (marskość)
Ogniska krwotoczne
Ogniskowe stłuszczenie wątroby
Guzy zawierające tkankę tłuszczową (HCC, HCA, AML, tłuszczak)
Zmiany hipointensywne w obrazach T2-zależnych
Przerzuty czerniaka
Guzki regeneracyjne zawierające hemosyderynę (marskość)
Guzy po leczeniu zabiegowym
Zmiany silnie hiperintensywne w obrazach T2-zależnych
Torbiel
Naczyniak
Ogniska rozpadu w guzie
Bogato unaczynione przerzuty (rzadko)

HCC (*hepatocellular carcinoma*) — rak wątrobowokomórkowy; HCA (*hepatocellular adenomas*) — gruczolak wątroby; AML (*angiomyolipoma*) — naczyniakomięśniakotłuszczak

**Tabela 3. Zmiany ogniskowe w wątrobie zawierające hepatocyty (wzmacniające się po zastosowaniu kontrastu hepatotropowego)**

Zmiany łagodne	Zmiany złośliwe
Ogniskowy przerost guzkowy (FNH)	HCC
Gruczolak	(dobrze zróżnicowany)
Guzek regeneracyjny (marskość)	

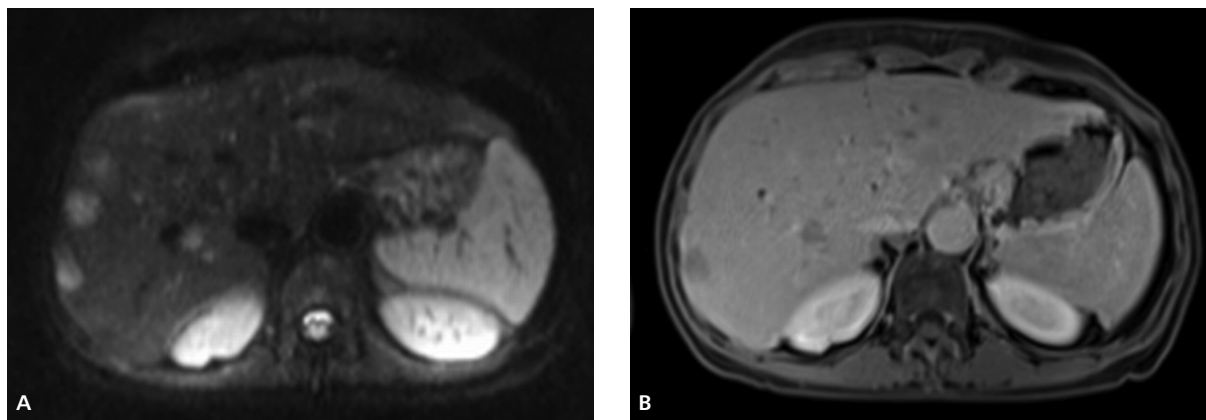
FNH (*focal nodular hyperplasia*) — ogniskowy przerost guzkowy; HCC (*hepatocellular carcinoma*) — rak wątrobowokomórkowy

**Tabela 4. Zmiany ogniskowe w wątrobie niezawierające hepatocytów (niewzmacniające się po zastosowaniu kontrastu hepatotropowego)**

Zmiany łagodne	Zmiany złośliwe
Torbiel	HCC (słabo zróżnicowany)
Naczyniak	Cholangiocarcinoma
	Przerzuty

HCC (*hepatocellular carcinoma*) — rak wątrobowokomórkowy

nieważ jednak wartość ADC zależy od liczby komórek i rozmiaru przestrzeni zewnątrzkomórkowej, niektóre bogato komórkowe łagodne zmiany [ogniskowy przerost guzkowy (FNH, *focal nodular hyperplasia*), gruczolak] cechują się niższymi wartościami ADC, mieszczącymi się w zakresie wartości typowych dla zmian złośliwych. Podobnie jest z częścią ropni, w których również obserwuje się ograniczenie dyfuzji, związane z obecnością gęstej treści lub osadu [8]. Z kolei niektóre zmiany złośliwe



Rycina 2. Przerzuty raka jelita grubego do wątroby. A. Obrazowanie dyfuzyjne uwidocznilo mnogie hiperintensywne zmiany umiejscowione glownie w prawym placie watroby. B. W badaniu dynamicznym wzmoznionym sredkiem kontrastowym (faza zyly wrotnej) liczba uwidoczniionych zmian byla mniejsza

(przerzuty) wykazują wysokie wartości ADC typowe dla zmian łagodnych (ryc. 2).

## Nowotwory trzustki

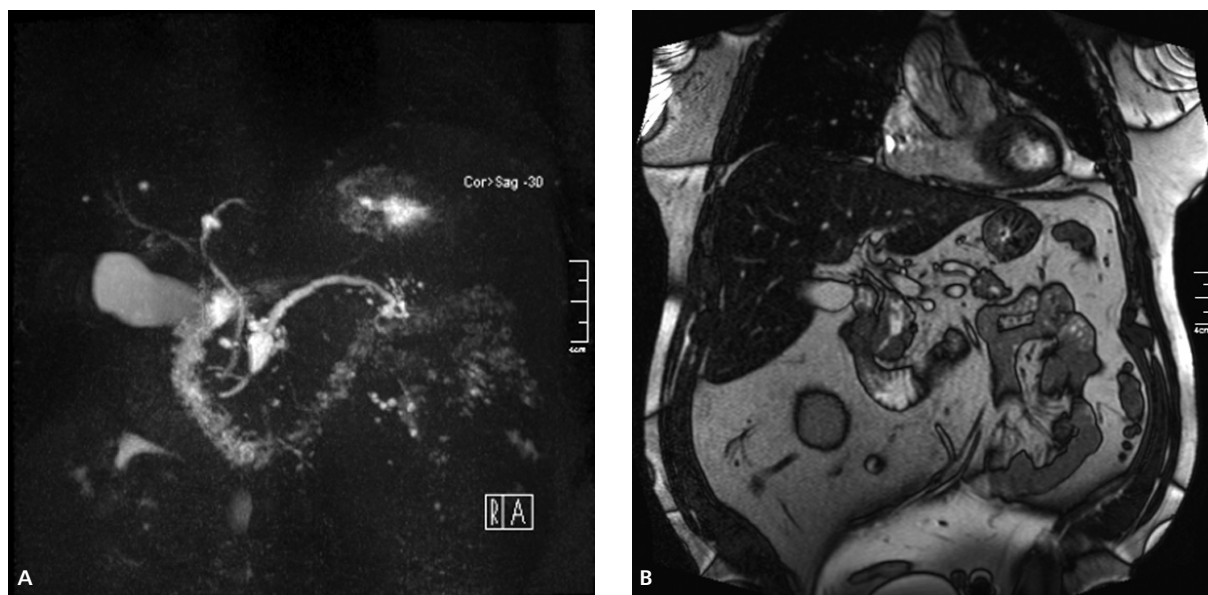
Najczęstszym nowotworem złośliwym trzustki jest lity gruczolakorak cechujący się dużym potencjałem złośliwym i bardzo złym rokowaniem. Skuteczność TK i MR w wykrywaniu i ocenie zaawansowania tego guza są podobne. Inaczej jest w przypadku diagnostyki torbielowatych guzów trzustki, w których ocenie MR wykazuje przewagę nad TK. Badanie MR umożliwia dokładną ocenę morfologiczną tych zmian, między innymi dzięki zastosowaniu sekwencji bardzo silnie T2-zależnych (o długim czasie echa — TE > 250 ms) [9, 10]. Metoda ta to cholangiopankreatografia rezonansu magnetycznego MR (MRCP, *magnetic resonance cholangiopancreatography*) i jest odmianą techniki zwanej hydrografią MR. Umożliwia ona obrazowanie płynów statycznych i wolno przemieszczających się, w tym zmian torbielowatych, dróg żółciowych i przewodów trzustki. W przeciwieństwie do tradycyjnej cholangiopankreatografii wstecznej nie wymaga ona podania kontrastu do dróg żółciowych i przewodu trzustkowego. W stosowanych sekwencjach MRCP naturalnym kontrastem jest płyn (żółć, sok trzustkowy, płyn zawarty w zmianach torbielowatych).

Należy pamiętać, że najczęstszą zmianą torbielowatą w trzustce jest torbiel rzekoma. Stanowi ona około 85% zmian torbielowatych w trzustce u chorych z przebyłym zapaleniem tego narządu i około 50% u pacjentów bez przebytego zapalenia trzustki w wywiadzie. Wśród pozostałych zmian torbielowatych w trzustce występują: torbielakogruczolak surowiczy (zmiana łagodna, leczona najczęściej zachowawczo), guz śluzowy torbielowaty trzustki, wewnątrzprzewodowy brodawkowaty nowotwór śluzowy trzustki (IPMN, *intraductal papillary mucinous*

*neoplasm*), lity brodawkowaty nowotwór nabłonkowy (SPEN, *solid and papillary epithelial neoplasm*) i torbielowaty guz neuroendokryny [9]. Śluzowe guzy torbielowate (guz śluzowy torbielowaty trzustki, IPMN) cechują się potencjałem złośliwym, ale mają znacznie lepsze rokowanie niż gruczolakoraki trzustki — 5-letnie przeżycie wynosi 40–60%. Odróżnienie tych zmian torbielowatych ma istotne znaczenie w wyborze odpowiedniej terapii. Łagodne zmiany, takie jak torbiel rzekoma, torbielakogruczolak surowiczy czy obwodowa postać IPMN (zmiany < 2–3 cm), są zazwyczaj leczone zachowawczo lub poddawane okresowej kontroli obrazowej. Leczenie operacyjne dotyczy guzów śluzowych torbielowatych trzustki, postaci centralnej IPMN, postaci obwodowej IPMN (*branch duct type*) powyżej 3 cm, litych brodawkowatych nowotworów nabłonkowych oraz torbielowatych guzów neuroendokryny. Ostatnio zwiększyła się liczba resekcji zmian torbielowatych w większości ośrodków zajmujących się chirurgią trzustki (ryc. 3 A, B).

Kluczową kwestią w rozpoznaniu postaci obwodowej IPMN ogrywa wykazanie łączności wykrytej zmiany torbielowatej z przewodem trzustkowym. W niektórych przypadkach uwidocznienie tej komunikacji może być utrudnione lub niemożliwe z powodu wąskiej średnicy połączenia lub zaczopowania go przez wydzielany w nadmiarze śluz. Najwyższą czułość w tym zakresie wykazuje badanie MRCP wykonane po podaniu sekretyny, prowadzącej do zwiększenia wydzielania soku trzustkowego i poszerzenia przewodów, w tym połączenia między przewodem trzustkowym a IPMN. Waters i wsp. [10] wykazali takie połączenia w badaniu MRCP w 73% przypadków IPMN, Sahani i wsp. zaś — w 87% [11].

O ile typ centralny IPMN jest zawsze leczony operacyjnie, o tyle w przypadku obwodowego IPMN istotna jest identyfikacja cech sugerujących złośliwy charakter zmiany. Zalicza się do nich wielkość powyżej 3 cm, obecność guzków przyściennych (ulegających wzmo-

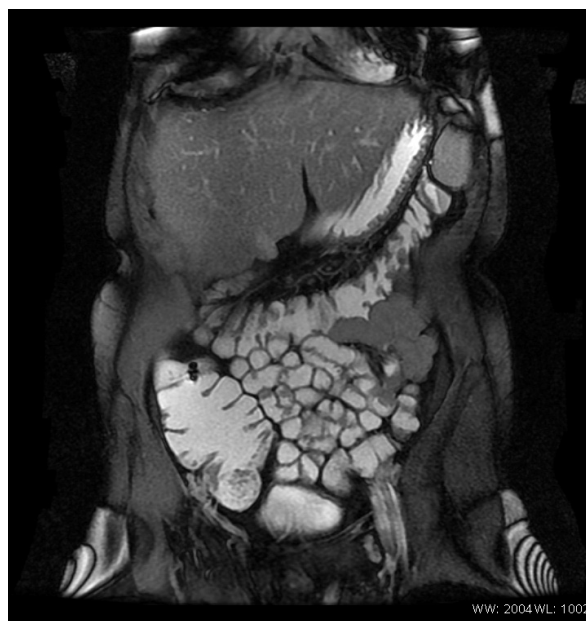

Rycina 3. Pacjent w wieku 63 lat z wewnątrzprzewodowym brodawkowatym nowotworem śluzowym trzustki (IPMN), typ centralny lub mieszany. A. Cholangiopankreatografia rezonansu magnetycznego (MRCP); B. Sekwencja stanu zrównoważonego (*true-FISP*). W głowie trzustki widoczne jest odcinkowe torbielowate poszerzenie przewodu trzustkowego, który zwęża się w odcinku końcowym

nieniu kontrastowemu) oraz pogrubiałej, wzmacniającej się ściany. Również wielogniskowość zmian zwiększa ryzyko zezłośliwienia. Badanie MR z opcją MRCP i sekwencjami wzmocnionymi środkiem kontrastowym umożliwia dokładną ocenę strukturalną tych zmian i wyodrębnienie zmian potencjalnie złośliwych.

## Nowotwory jelit

Badanie MR pozwala na obrazowanie nowotworów jelita cienkiego i grubego [12, 13]. Obrazowanie jelita cienkiego odbywa się za pomocą dwóch technik: enteroklizy MR i enterogarfii MR. Podczas enteroklizy MR środek kontrastowy (1500–2000 ml) podaje się przez cewnik, którego końcówka jest optymalnie umieszczona za zagięciem dwunastniczo-czczym (Treiza). Stosowane są różne środki kontrastowe, takie jak płyny wieloelektrolitowe (generują pozytywny kontrast w obrazach T2-zależnych i *true-FISP*, a negatywny w obrazach T1-zależnych), roztwory metylocelulozy, sole baru czy cząsteczki tlenu żelaza. Podanie środka kontrastowego przez cewnik umożliwia bardzo dobre rozdęcie i zakontrastowanie jelita cienkiego, jednak wiąże się to z dyskomfortem pacjenta związanym z drogą wprowadzenia cewnika i długim trwaniem całej procedury. Z tego powodu część ośrodków stosuje enterografię MR, podczas której środek kontrastowy podaje się doustnie (w ilości do 1800–2000 ml). W celu uzyskania lepszego i równomiernego rozdęcia jelit oraz



Rycina 4. Enterografia rezonansu magnetycznego (MR). Sekwencja T2 HASTE przedstawia pętle jelita cienkiego i jelito grube, które są dobrze wypełnione podanym doustnie płynem

wyeliminowania artefaktów ruchowych wskazane jest stosowanie środków antyperystaltycznych [12] (ryc. 4).

Zaletą badania MR jelita cienkiego, w porównaniu z tradycyjną enteroklizą, jest połączenie obrazowania

światła jelita (jak w enteroklizie) z obrazowaniem warstwowym (jak w MR i TK), co pozwala na uwidocznienie zmian patologicznych znajdujących się zarówno w świetle jelita, w jego ścianie, jak i na zewnątrz.

Najczęściej stosowanymi technikami MR, pozwalającymi na uzyskanie najlepszych obrazów jelita są: *true-FISP*, sekwencja HASTE (*half-Fourier acquisition single-shot turbo spin-echo*), T2-zależna sekwencja szybkiego echa spinowego (T2 TSE) i trójwymiarowa T1-zależna sekwencja echa gradientowego (3D T1 GRE), stosowana również do oceny patologicznego wzmocnienia kontrastowego. Badanie może być również uzupełnione o DWI.

Zarówno enterokliza MR, jak i enterografia MR cechują się dość wysoką czułością w wykrywaniu nowotworów i polipów jelita cienkiego. Do wad tych technik zalicza się gorsze, w porównaniu z tradycyjną enteroklizą, obrazowanie zmian ograniczonych do błony śluzowej, występujących jednak głównie we wczesnych stadiach chorób zapalnych jelit.

W kolonografii MR stosowanej do obrazowania jelita grubego wykorzystuje się te same sekwencje co w badaniach jelita cienkiego (*true-FISP*, HASTE, T2 TSE, 3D T1 GRE). Badanie wykonuje się techniką jasnego światła (*bright-lumen*) lub ciemnego światła (*dark-lumen*). Ta pierwsza technika wymaga doodbytniczego podania pozytywnego środka kontrastowego (chelatu gadolinu), a obrazowanie wykonuje się przy użyciu sekwencji 3D T1 GRE. Polipy i inne nieprawidłowości ściany jelita są ciemne na tle jasnego światła jelit. Wadą tej metody jest konieczność odstąpienia od dożylnego podania środka kontrastowego, który spowodowałby wzmocnienie nieprawidłowych zmian w ścianie jelita i pogorszenie ich wizualizacji. Dlatego znacznie częściej stosuje się technikę ciemnego światła, w której jelito grube wypełniane jest wodą, powietrzem lub dwutlenkiem węgla. W tej metodzie dożylne podanie środka kontrastowego poprawia wizualizację zmian śródściennych [13].

Wskazania do kolonografii MR obejmują niepełną kolonoskopię, choroby zapalne jelit, uchyłkowość, ocenę zespołów jelitowych i skринing raka jelita grubego.

Kolonografia MR ustępuje kolonografii TK w skринingu raka jelita grubego. Głównymi przyczynami takiego stanu rzeczy są: krótszy czas badania, mniejsza podatność na artefakty ruchowe (perystaltyczne) i lepsza rozdzielczość przestrzenna TK oraz jej niższy koszt i większa dostępność. Natomiast istotną zaletą kolonografii MR jest brak promieniowania jonizującego.

Badanie MR ma niewątpliwie przewagę nad innymi metodami obrazowymi (w tym ultrasonografią przedodbytniczą) w ocenie zaawansowania raka odbytnicy [14]. Wynika to w głównej mierze z tego, że MR umożliwia dobrą wizualizację nie tylko ściany odbytnicy, ale również powięzi mesorectum i innych struktur miednicy. Dzięki temu można dokładnie ocenić stosunek guza do

powięzi mesorectum (w stadium T3), co jest najważniejszym parametrem pozwalającym na ocenę resekcyjności nowotworu. Dzięki MR w znacznej większości przypadków można trafnie przewidzieć obecność marginesu chirurgicznego wolnego od nowotworu, co umożliwia efektywne i racjonalne zaplanowanie terapii. W przypadku raków bardziej zaawansowanych miejscowo (T4) MR pozwala na dokładną ocenę naciekania sąsiednich struktur i narządów [14].

## Nowotwory miednicy u kobiet

Stosowane od lat obrazowanie morfologiczne, uzupełnione w ostatnich latach o obrazowania czynnościowe oparte na sekwencjach zależnych od dyfuzji (DWI), pozwala na wykrywanie, różnicowanie i ocenę zaawansowania nowotworów miednicy u kobiet [15]. Wykazano, że wartości ADC w nowotworach trzonu i szyjki macicy są zmniejszone, co wynika z ograniczonej dyfuzji. Pozwala to nie tylko na skuteczniejsze wykrywanie i różnicowanie tych guzów, ale również na dokładniejszą ocenę ich zaawansowania. Należy jednak pamiętać, że obrazy DWI powinny być zawsze oceniane wspólnie ze strukturalnymi [15].

Dzięki wysokiej skuteczności MR w wykrywaniu tkanki tłuszczowej możliwe jest trafne rozpoznanie zmian o typie potworniaka (*teratoma*). Również najczęstsze zmiany w macicy, czyli mięśniaki, cechują się charakterystycznym niskim sygnałem w obrazach T2-zależnych. Zmiany w jajnikach mają często charakter torbielowaty lub lito-torbielowaty. Badanie MR pozwala na dokładną ocenę ich morfologii, umożliwiając identyfikację obszarów litych, których obecność świadczy o złośliwym charakterze zmiany. Badanie to cechuje się również bardzo wysoką czułością w wykrywaniu nawet małych ognisk endometriozy, wykazujących wyraźnie podwyższony sygnał w obrazach T1-zależnych z saturacją tkanki tłuszczowej [16].

Rezonans magnetyczny umożliwia dokładną ocenę zaawansowania raka endometrium i raka szyjki macicy, co pozwala zarówno na racjonalne zaplanowanie terapii, jak i na kontrolę jej skuteczności. W raku endometrium MR znacząco przewyższa USG i TK w ocenie zajęcia szyjki macicy i stopnia naciekania miometrium. Według różnych autorów trafność MR w ocenie zaawansowania raka endometrium wynosi 85–93%.

Najważniejszym problemem w ocenie zaawansowania raka szyjki macicy jest odróżnienie wczesnego raka w stadium I i IIA (bez naciekania przymacicza), leczonego chirurgicznie, od raka zaawansowanego w stadium IIB lub większym (z naciekaniami przymacicza), leczonego za pomocą radioterapii lub radioterapii skojarzonej z chemioterapią. Czulość MR w ocenie naciekania przymacicza wynosi 69%, przy swoistości równej 93%.

Natomiast ogólna trafność tej metody w ocenie zaawansowania raka szyjki macicy wynosi 75–96%. Wskazania do wykonania badania MR obejmują guzy szyjki macicy o przypuszczalnym stadium zaawansowania IB lub większym [16].

## Nowotwory nadnerczy

Rezonans magnetyczny nadnerczy najczęściej jest badaniem drugiego rzutu, wykonywanym u chorych, u których TK nie pozwoliła jednoznacznie określić charakteru guza. Czułość MR w wykrywaniu guzów nadnerczy jest podobna do TK. W celu oceny charakteru guzów nadnerczy stosuje się metodę przesunięcia chemicznego, będącą techniką echa gradientowego, pozwalającą na uzyskanie T1-zależnych obrazów w tak zwanej fazie i przeciwfazie. Badanie to opiera się na ocenie zawartości lipidów w guzach nadnerczy (podobnie jak ocena gęstości za pomocą jednofazowej TK). Pozwala ono na odróżnienie łagodnych gruczolaków (zawierających związki tłuszczowe) od pozostałych guzów nadnerczy. Gruczolaki cechują się względny obniżeniem intensywności sygnału w przeciwfazie (w stosunku do obrazów w fazie), natomiast intensywność sygnału pozostałych guzów istotnie się nie zmienia. Badanie to pozwala w ponad 90% przypadków odróżnić gruczolaki od pozostałych guzów [17, 18].

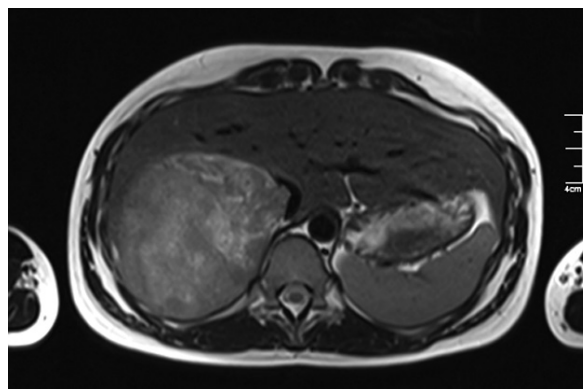
Obrazy MR można oceniać jakościowo (wizualnie) lub ilościowo. W ogromnej większości zmian wystarczająca jest ocena wizualna, jednak w przypadkach wątpliwych, gdy badający nie jest pewny, czy sygnał guza istotnie się obniżył w przeciwfazie (guz staje się hipointensywny), wskazane jest przeprowadzenie analizy ilościowej. Najwyższą skutecznością cechuje się ocena współczynnika intensywności sygnału, obliczanego według następującego wzoru:

$$\left[ \frac{(\text{SI guza w fazie} - \text{SI guza w przeciwfazie})}{\text{SI guza w fazie}} \right] \times 100\%$$

Wartości wskaźnika wyższe niż 16 przemawiają za rozpoznaniem gruczolaka kory nadnerczy.

Choć różnicowanie guzów nadnerczy w badaniu MR, podobnie jak ocena gęstości guzów w TK (densytometria TK), zależy od zawartości związków tłuszczowych (cholesterol, kwasy tłuszczowe, tłuszcze obojętne), wykazano jednak, że MR cechuje się wyższą czułością w wykrywaniu lipidów w porównaniu z TK. Dlatego też około 80–90% tak zwanych ubogo lipidowych gruczolaków kory nadnerczy (tzn. o gęstości w TK  $> +10$  HU) można prawidłowo scharakteryzować w badaniu MR metodą przesunięcia chemicznego (ryc. 5).

Dodatkową zaletą MR jest możliwość zróżnicowania większości guzów chromochłonnych, cechujących się najsilniejszym spośród guzów nadnerczy sygnałem



Rycina 5. Kobieta w wieku 25 lat z rakiem prawego nadnercza. Obraz T2-zależny przedstawia duży hiperintensywny guz z niewielkim czopem wrastającym do światła żyły głównej dolnej

w obrazach T2-zależnych. Dzięki temu MR znajduje zastosowanie w wykrywaniu pozanadnerczowych ognisk *pheochromocytoma*, wśród których odsetek zmian złośliwych (ok. 40%) jest wyższy niż w guzach chromochłonnych umiejscowionych w nadnerczach (ok. 10%).

Badanie MR jest skuteczną metodą w różnicowaniu łagodnych i złośliwych zmian w nadnerczach, szczególnie przydatną w ocenie charakteru guzów o gęstości (w TK) od  $+10$  do  $+30$  HU, i stanowi alternatywę dla badania TK z oceną wypłukiwania środka cieniującego [17, 18].

## Badanie MR całego ciała

Jednym z najbardziej zaawansowanych technologicznie zastosowań rezonansu magnetycznego jest badanie MR całego ciała (WB MR, *whole-body MR*). Początki tej techniki sięgają lat dziewięćdziesiątych ubiegłego stulecia, kiedy to próbowano wykorzystywać MR jako alternatywę dla scyntygrafii w wykrywaniu nowotworowych ognisk kostnych. Jednak dopiero w ostatnich latach wprowadzenie nowoczesnych aparatów MR, dysponujących silnymi i szybkimi gradientami, systemami obrazowania równoległego z cewkami wielokanałowymi oraz sekwencjami dyfuzyjnymi, pozwoliło na uzyskanie dokładniejszych obrazów całego ciała w zadowalającym czasie [19, 20].

Nie ma uniwersalnego protokołu badania WB MR. Zależy on głównie od przyczyny badania, ale również od posiadanej aparatury i preferencji danego ośrodka. Najczęściej wykonuje się akwizycję obrazu za pomocą sekwencji odwróconej inwersji typu STIR (*short tau inversion recovery*) pozwalającej na skuteczną wizualizację nacieków w szpiku kostnym oraz sekwencji DWI w płaszczyznach czołowych (zazwyczaj 4 akwizycje, których zsumowanie daje przekroje czołowe całego



ciała). Zależnie od wskazań badanie uzupełnia się o różne sekwencje (m.in. 3D T1 GRE, T2 TSE, T1 TSE, FLAIR w przekrojach poprzecznych, czołowych lub strzałkowych) obrazujące całe ciało lub celowane na poszczególne obszary anatomiczne (kręgosłup, jamę brzuszną, mózg, płuca).

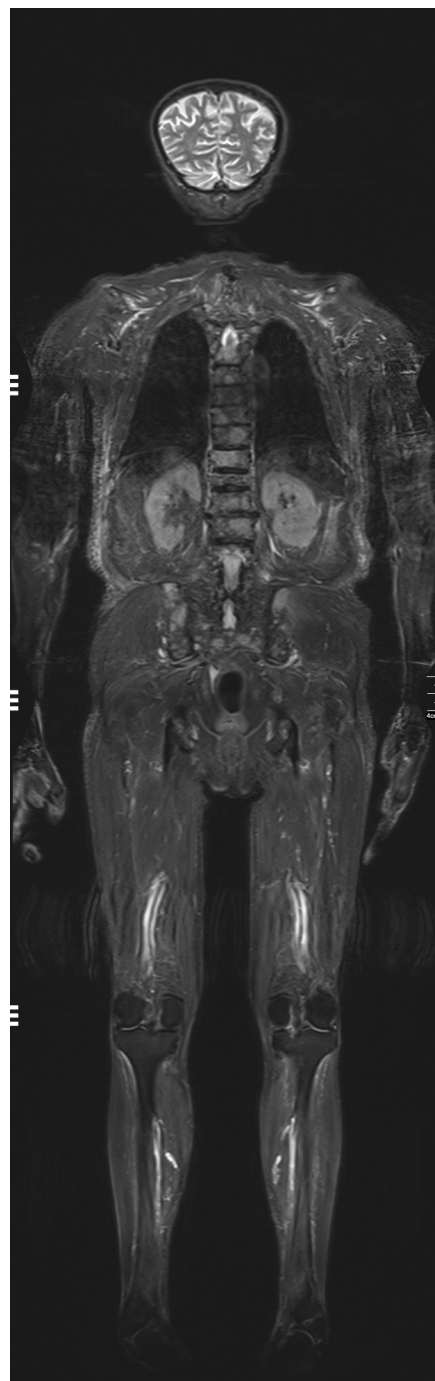
W porównaniu ze scyntygrafią kostną badanie MR całego ciała cechuje się nieco wyższą skutecznością w wykrywaniu ognisk w kręgosłupie, kościach miednicy i kości udowej, a ustępuje scyntygrafii w wykrywaniu zmian w żebrach i czaszce. Dodatkową zaletą WB MR jest możliwość wykrycia zmian wtórnych w innych narządach (m.in. w mózgu, wątrobie, nadnerczach, płucach).

Ostatnio ukazały się prace porównujące skuteczność oceny stopnia zaawansowania choroby nowotworowej w badaniu WB MR z pozytonową tomografią emisyjną obecnie skojarzoną zazwyczaj z tomografią komputerową (PET-CT, *positron emission tomography — computed tomography*). Uzyskane wyniki różnią się między sobą, jednak podsumowując je, można wyciągnąć wnioski, że obie metody cechują się podobną skutecznością w ocenie parametrów T (guz) i M (przerzuty odległe), natomiast PET-CT przewyższa WB MR w ocenie parametru N (węzły chłonne). Obie techniki wykazują wysoką czułość i umiarkowaną swoistość w wykrywaniu ognisk nowotworowych [20].

Wydaje się jednak, że najwłaściwsze jest potraktowanie obu metod jako komplementarnych. Do zalet przemawiających za badaniem WB MR w porównaniu z PET-CT należy zaliczyć nieco lepszą ocenę naciekania szpiku kostnego (zwłaszcza w szpiczaku i przerzutach osteosklerotycznych), większą skuteczność w wykrywaniu przerzutów do wątroby, możliwość wykrywania przerzutów do mózgu (często występujących w rakach piersi i płuca), brak promieniowania jonizującego, większą dostępność i niższą cenę. Z tego powodu stosowanie WB MR wydaje się uzasadnione u chorych ze szpiczakiem mnogim, niektórymi chłoniakami, guzami dającymi przerzuty do mózgu i w populacji pediatrycznej (guzy, takie jak neuroblastoma, guz Ewinga, rhabdomyosarcoma, chłoniak). Conner i wsp. [21] wykazali, że WB MR pozwala lepiej niż PET ocenić aktywności choroby u chorych ze szpiczakiem mnogim (współczynnik predykcyjny dodatni, PPV = 88%), co może się przyczynić do trafniejszej oceny skuteczności agresywnej i drogowej terapii u tych pacjentów (ryc. 6).

Do wad WB MR należy zaliczyć niższą czułość w wykrywaniu małych (< 1 cm) przerzutów do węzłów chłonnych i małych przerzutów do płuc, choć ta ostatnia poprawiła się istotnie dzięki zastosowaniu takich sekwencji, jak 3D T1 GRE czy T2 TSE.

Na razie nie jest ustalone miejsce badania MR całego ciała w algorytmie diagnostycznym pacjentów onkologicznych.



Rycina 6. Pacjent w wieku 84 lat ze szpiczakiem mnogim. Badanie MR całego ciała. W obrazie T2-zależnym (sekwencja STIR) uwidoczniły się mnogie ogniska szpiczaka w kręgosłupie piersiowym i lędźwiowym oraz w kości krzyżowej i kościach miednicy

### Inne zastosowania MR w onkologii

Oprócz wymienionych przykładów wykorzystania rezonansu magnetycznego w onkologii badanie to z powodzeniem stosuje się również w diagnostyce między

innymi nowotworów kości i szpiku kostnego, piersi, układu moczowego, gruczołu krokowego, głowy i szyi oraz przełyku. Ograniczone ramy artykułu nie pozwoliły na dokładniejsze przedstawienie roli MR w diagnostyce tych nowotworów.

## Perspektywy MR w onkologii

Do użytku trafia coraz więcej aparatów wysokopolewych o indukcji pola magnetycznego 3.0 Tesli. Do ich najważniejszych zalet, w porównaniu z aparatami 1.5T, zalicza się korzystniejsze stosunki sygnału do szumu i kontrastu do szumu. Pozwala to uzyskać wyższą rozdzielczość przestrzenną i/lub skrócić czas akwizycji obrazu. Aparaty 3.0T są szczególnie przydatne w neuroobrazowaniu (fMRI, DTI, perfuzja, znakowanie spinów krwi tętniczej — *arterial spin labeling*), technikach angiograficznych, hydrograficznych i spektroskopowych.

Kolejną, nową techniką pomocną w diagnostyce zmian w wątrobie jest elastografia MR. Polega ona na synchronizacji akwizycji obrazu MR z falą mechaniczną (akustyczną) emitowaną przez urządzenie zewnętrzne umieszczone w okolicy prawego łuku żebrowego. Obrazy elastograficzne pozwalają ocenić elastyczność/sztywność, zarówno mięszu wątroby, jak i zmian ogniskowych, co może się przyczynić do trafniejszej oceny charakteru tych ostatnich.

Będąc w fazie badań klinicznych nowe środki kontrastowe składające się z bardzo małych cząsteczek tlenku żelaza o właściwościach superparamagnetycznych (USPIO, *ultrasmall superparamagnetic particles of iron oxide*) pozwolą na odróżnienie przerzutowych węzłów chłonnych (które nie wychwytyują USPIO) od węzłów prawidłowych (które wychwytyują USPIO), co dotąd było bardzo trudne nie tylko w MR, ale i w innych badaniach obrazowych.

Kolejną rozwijającą się dziedziną jest molekularne obrazowanie MR wykorzystujące tak zwane sondy molekularne (np. przeciwciała monoklonalne), wiążące się ze swoistymi antygenami (np. receptorami komórkowymi w nowotworach). Do sondy molekularnej można przyłączyć nie tylko lek, ale również środek kontrastowy o właściwościach paramagnetycznych lub superparamagnetycznych, umożliwiając monitorowanie terapii celowanej.

Coraz większe zastosowanie znajdują różnego rodzaju systemy do nawigacji, wykorzystujące obrazy MR podczas zabiegów operacyjnych między innymi w neurochirurgii, laryngologii, chirurgii i ortopedii. Dopasowanie obrazów przedoperacyjnych do rzeczywistych wymiarów pacjenta i ich zsynchronizowanie z urządzeniem do nawigacji chirurgicznej pozwalają na dokładne umiejscowienie guza i jego precyzyjne wycięcie bez uszkodzenia struktur sąsiadujących z nowotworem.

Przedstawione nowe techniki MR niewątpliwie przyczynią się do dalszego zwiększenia skuteczności diagnostycznej tej metody w wykrywaniu zmian nowotworowych oraz do poszerzenia wskazań do jej stosowania w grupie chorych onkologicznych.

## Piśmiennictwo

1. Low R.N., Gurney J. Diffusion-weighted MRI (DWI) in the oncology patient: value of breathhold DWI compared to unenhanced and gadolinium-enhanced MRI. *J. Magn. Reson. Imaging* 2007; 25: 848–858.
2. Provenzale J.M., Mukundan S., Barboriak D.P. Diffusion-weighted and perfusion MR imaging for brain tumor characterization and assessment of treatment response. *Radiology* 2006; 239: 632–649.
3. Al-Okaili R.N., Krejza J., Wang S., Woo J.H., Melhem E.R. Advanced MR imaging techniques in the diagnosis of intraaxial brain tumors in adults. *Radiographics* 2006; 26: 173–189.
4. Håberg A., Kvistad K.A., Unsgård G., Haraldseth O. Preoperative blood oxygen level-dependent functional magnetic resonance imaging in patients with primary brain tumors: clinical application and outcome. *Neurosurgery* 2004; 54: 902–914.
5. Taouli B., Koh D.M. Diffusion-weighted MR imaging of the liver. *Radiology* 2010; 254: 47–66.
6. Bluemke D.A., Sahani D., Amendola M. i wsp. Efficacy and safety of MR imaging with liver-specific contrast agent: U.S. multicenter phase III study. *Radiology* 2005; 237: 89–98.
7. Parikh T., Drew S.J., Lee V.S. i wsp. Focal liver lesion detection and characterization with diffusion-weighted MR imaging: comparison with standard breath-hold T2-weighted imaging. *Radiology* 2008; 246: 812–822.
8. Cieszanowski A., Anysz-Grodzicka A., Szeszkowski W. i wsp. Characterization of focal liver lesions using quantitative techniques: comparison of apparent diffusion coefficient values and T2 relaxation Times. *Eur. Radiol.* 2012; DOI 10.1007/s00330-012-2519-x.
9. Kalb B., Sarmiento J.M., Kooby D.A. MR imaging of cystic lesions of the pancreas. *Radiographics* 2009; 29: 1749–1765.
10. Waters J.A., Schmidt C.M., Pinchot J.W. i wsp. CT vs MRCP: Optimal Classification of IPMN Type and Extent. *J. Gastrointest. Surg.* 2008; 12: 101–109.
11. Sahani D.V., Kadavigere R., Blake M. i wsp. Intraductal Papillary Mucinous Neoplasm of pancreas: Multi-Detector Row CT with 2D Curved Reformations — Correlation with MRCP. *Radiology* 2006; 238: 560–569.
12. Jeff L., Fidler J.L., Guimaraes L., Einstein D.M. MR imaging of the small bowel. *Radiographics* 2009; 29: 1811–1825.
13. Thornton E., Morrin M.M., Yee J. Current status of MR colonography. *Radiographics* 2010; 30: 201–218.
14. Iafraite F., Laghi A., Paolantonio P. i wsp. Preoperative staging of rectal cancer with MR imaging: correlation with surgical and histopathologic findings. *Radiographics* 2006; 26: 701–714.
15. Whittaker C.S., Coady A., Culver L. i wsp. Diffusion-weighted MR imaging of female pelvic tumors: a pictorial review. *Radiographics* 2009; 29: 759–778.
16. Beddy P., O'Neill A.C., Yamamoto A.K. i wsp. FIGO staging system for endometrial cancer: added benefits of MR imaging. *Radiographics* 2012; 32: 241–254.
17. Podgórska J., Cieszanowski A., Bednarczuk T. Adrenal imaging. Diagnostyka obrazowa guzów nadnerczy. *Pol. J. Endocrinol.* 2012; 63: 71–91.
18. Haider M.A., Ghai S., Jhaveri K. i wsp. Chemical shift MR imaging of hyperattenuating (> 0 HU) adrenal masses: Does it still have a role? *Radiology* 2004; 231: 711–716.
19. Lauenstein T.C., Goehde S.C., Herborn C.U. i wsp. Whole-Body MR Imaging: evaluation of patients for metastases. *Radiology* 2004; 233: 139–148.
20. Schmidt G.P., Haug A.R., Schoenberg S.O., Reiser M.F. Whole-body MRI and PET-CT in the management of cancer patients. *Eur. Radiol.* 2006; 16: 1216–1225.
21. Conor P., Shortt C.P., Gleeson T.G., Breen K.A. i wsp. Whole-Body MRI versus PET in assessment of multiple myeloma disease activity. *AJR* 2009; 192: 980–986.